

Группа 6
Стандарт FCI № 159/EN от
03.06.2009.
Перевод РКФ от 20.11.2025.



АНГЛИЙСКИЙ ФОКСХАУНД **(English Foxhound)**

ПРОИСХОЖДЕНИЕ: Великобритания.

ДАТА ПУБЛИКАЦИИ ОФИЦИАЛЬНО ДЕЙСТВУЮЩЕГО СТАНДАРТА: 26.03.2009

ПРЕДНАЗНАЧЕНИЕ: Гончая для конной охоты в своре.

КЛАССИФИКАЦИЯ FCI: Группа 6 Гончие и родственные породы.
Секция 1.1 Гончие крупного размера.
С рабочими испытаниями.

КРАТКАЯ ИСТОРИЧЕСКАЯ СПРАВКА: Линейное разведение английских фоксхаундов кропотливо велось на протяжении более двух веков, а племенные книги, опубликованные «Masters of Foxhounds Association of England», датируются задолго до 1800 года; любому владельцу английского фоксхаунда не составляет труда проследить родословную своей собаки до самых истоков. Разведением фоксхаундов в Англии всегда занимались и по сей день продолжают заниматься специалисты по породе, которые ведут самый тщательный учет своей племенной работы. Не так давно Английский кеннел клуб опубликовал временный стандарт фоксхаунда. Международной кинологической федерацией (FCI) порода была признана в 1964 году. В настоящее время в Великобритании насчитывается более двухсот пятидесяти свор фоксхаундов.

ОБЩИЙ ВИД: Гармоничный, крепкий, с четко очерченным силуэтом.

ПОВЕДЕНИЕ / ТЕМПЕРАМЕНТ: Работоспособный и выносливый с природным охотничьим инстинктом. Дружелюбный и не агрессивный.

ГОЛОВА: Хорошо сбалансированная.

ЧЕРЕПНАЯ ЧАСТЬ:

Череп: Плоский, в меру широкий.

Переход от лба к морде: Выражен незначительно.

ЛИЦЕВАЯ ЧАСТЬ:

Мочка носа: С крупными ноздрями.

Морда: Длинная, прямоугольная. **Брыли умеренно развитые.**

Челюсти/Зубы: Челюсти крепкие с прекрасным, правильным и полным ножницеобразным прикусом, т.е. верхние зубы плотно находят на нижние и стоят в челюстях вертикально.

ГЛАЗА: Среднего размера, орехового или карего цвета. Выражение внимательное.

УШИ: Полотно ушей висячее; уши держатся прижатыми к голове, ~~поставлены~~ посажены высоко.

ШЕЯ: Длинная, слегка изогнутая, хорошо развитая, но без грубости.

КОРПУС:

Спина: Широкая, горизонтальная.

Поясница: **Поясница** крепкая и **несколько выпуклая.**

Грудь: Глубокая с хорошо изогнутыми ребрами.

ХВОСТ: Высоко посажен. Держится весело, но никогда не закинут на спину.

КОНЕЧНОСТИ

ПЕРЕДНИЕ КОНЕЧНОСТИ: Передние конечности длинные, прямые, с хорошим костяком до самых лап.

Лопатки: Хорошо отведены назад; с хорошо развитой мускулатурой, но без загруженности.

Пясти: Крепкие.

Передние лапы: Округлые, плотно сомкнутые и сильные. С прочными подушечками. Когти крепкие.

ЗАДНИЕ КОНЕЧНОСТИ: Мощные, с хорошо развитой мускулатурой. С хорошим костяком до самых лап.

Коленные суставы: С умеренно выраженными углами.

Скакательные суставы: Расположены низко.

Задние лапы: Округлые, плотно сомкнутые и сильные. С прочными подушечками. Когти крепкие.

ПОХОДКА/ДВИЖЕНИЯ: Движения свободные, неустойчивые, могут переходить на галоп. С хорошим толчком задних конечностей, без признаков раскачивания корпуса.

ШЕРСТНЫЙ ПОКРОВ

Шерсть: Короткая и густая. Защищающая от непогоды.

Окрас: Любой, признанный у гончих окрас и отметины.

РАЗМЕРЫ:

Высота в холке: Приблизительно 58–64 см.

НЕДОСТАТКИ: Любое отклонение от вышеуказанных положений следует считать недостатком, и серьезность, с которой оценивается этот недостаток, должна быть строго пропорциональна степени его выраженности, его влиянию на здоровье и благополучие собаки.

ДИСКВАЛИФИЦИРУЮЩИЕ ПОРОКИ:

- Агрессивность или трусость.
- Любая собака, явно показывающая физические или поведенческие отклонения.

ОСОБОЕ ВНИМАНИЕ:

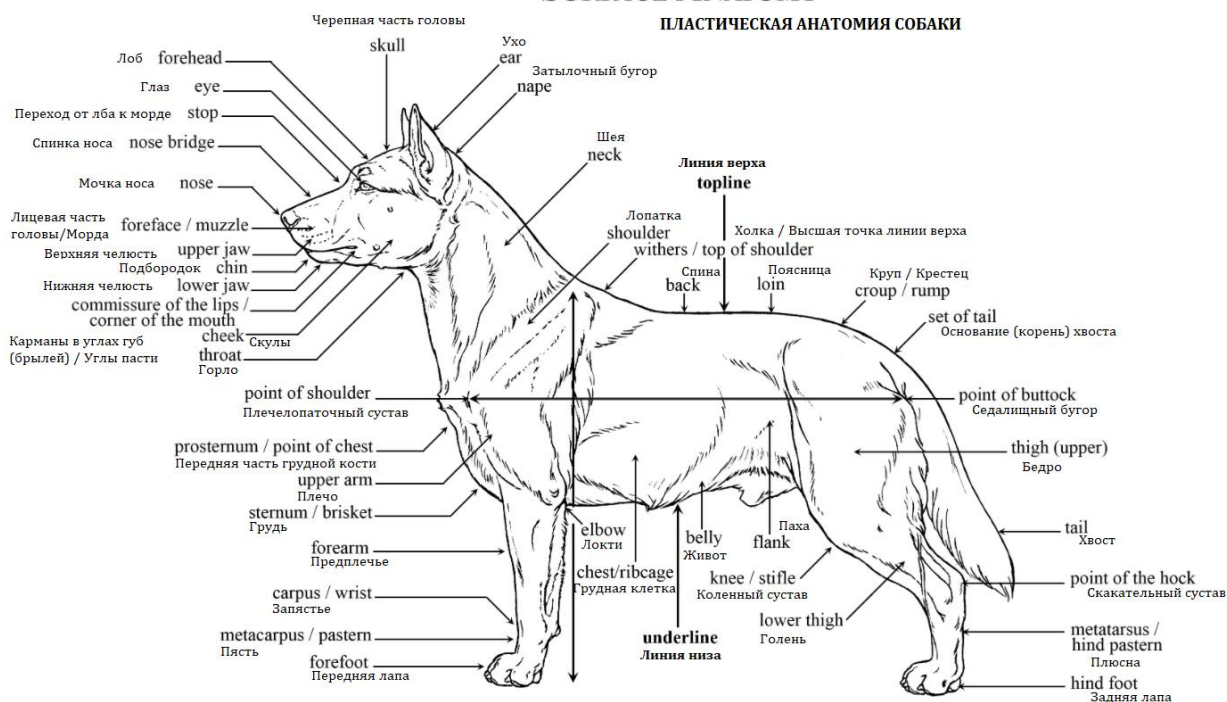
- Кобели должны иметь два нормально развитых семенника, полностью опущенных в мошонку.
- Только функционально и клинически здоровые собаки с присущими конкретной породе характерными признаками могут использоваться в разведении.

Последние изменения выделены жирным шрифтом.

Перевод стандарта согласован, отредактирован и подготовлен к публикации Комиссией РКФ по стандартам 20.11.2025.

SURFACE ANATOMY

ПЛАСТИЧЕСКАЯ АНАТОМИЯ СОБАКИ



РОССИЙСКАЯ КИНОЛОГИЧЕСКАЯ ФЕДЕРАЦИЯ (РКФ)

Комиссия РКФ по стандартам

E-mail: standard@rkf.org.ru